U.T.E. NOVATE MILANESE

Anno Accademico 2022-23

ORTOPEDIA

PATOLOGIE DELL'APPARATO LOCOMOTORE

Dott. Daniele Casalini

Programma del corso

Lezione 1: Cenni di Anatomia: l'apparato locomotore

- Generalità sulle ossa e sui muscoli
- Le principali ossa del corpo umano
- I principali muscoli del corpo umano
- Le principali articolazioni

Lezione 2: Patologie scheletriche

- Artrosi: etiopatogenesi; principali localizzazioni; diagnosi; terapia.

Lezione 3:Patologie scheletriche

- Osteoporosi e artrite reumatoide: etiopatogenesi; diagnosi e terapia

Lezione 4: Patologie scheletriche di tipo traumatico

- Distorsioni
- Lussazioni
- Fratture

Lezione 5: Patologie muscolo-tendinee

- Le tendiniti calcifiche
- Le periartriti della spalla
- Le epicondiliti
- Alcune patologie muscolari

Lezione 6: Altre patologie

- La scoliosi
- Il piede piatto
- La lombalgia e la lombosciatalgia
- Le sindromi canalari

Lezione 7: Chirurgia protesica

- Protesi anca
- Protesi ginocchio

LEZIONE 1

Cenni di Anatomia dell'apparato locomotore

Generalità sull'apparato locomotore

- Impalcatura di sostegno capace di "**contenere e sostenere**" tutti gli organi e gli apparati del corpo umano
- Costituito da diverse ossa legate tra loro da legamenti e muscoli
- Esiste una forte cooperazione tra ossa, muscoli e sistema nervoso per mantenere la ***postura***
- Alcuni gruppi muscolari sono sempre contratti ⇒ **muscolatura antigravitaria**

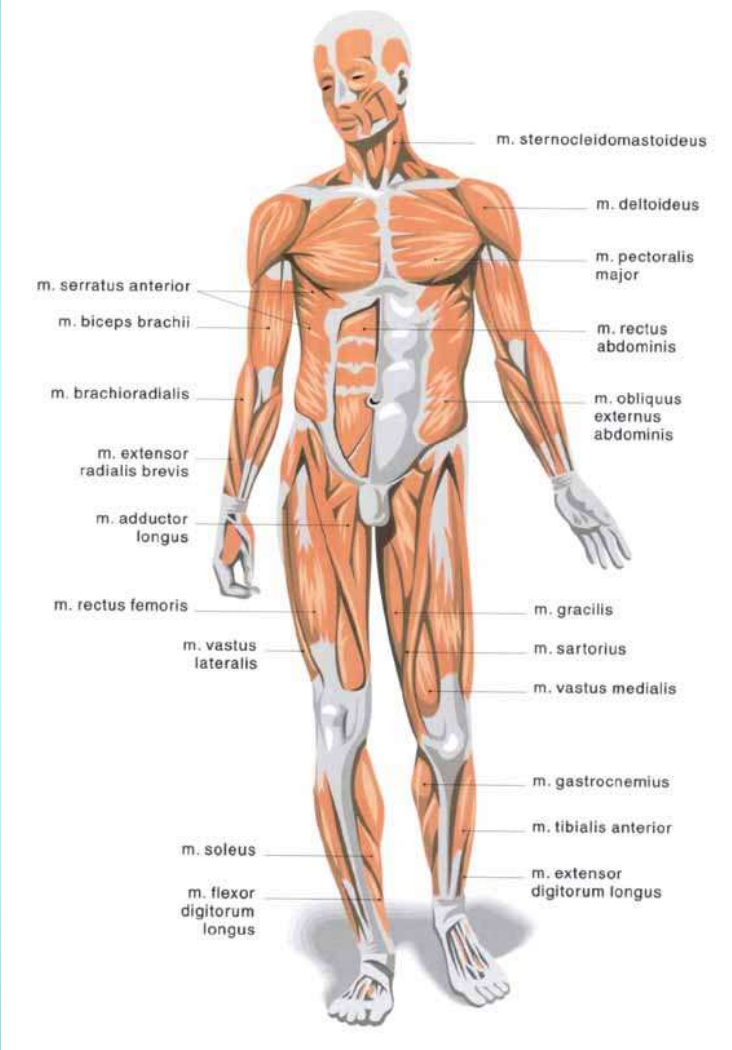

Le ossa

Le ossa sono organi di varia forma e volume,dotati di grande resistenza meccanica.

Sono oltre **200** e non rispondono solo a necessità meccaniche di statica e locomozione, ma costituiscono anche un prezioso **deposito di sali minerali** oltre ad essere la sede della **emopoiesi**.

Ossa: Classificazione

In base alla forma distinguiamo:

- **Ossa lunghe**
- **Ossa piatte**
- **Ossa brevi (o corte)**

Ossa: Struttura

Rivestite esternamente da una membrana fibrosa il **periostio**, in grado di apporre osso durante l'accrescimento ed i processi di riparazione

All'interno (ossa lunghe) è presente il **canale midollare,** rivestito da una membrana definita **endostio** e contenente il midollo osseo, sede della **attività emopoietica** (produzione delle componenti cellulari del sangue: globuli rossi; globuli bianchi; piastrine)

Le ossa non sono elementi statici, ma subiscono un continuo processo di rimaneggiamento, frutto dell’equilibrio fra due processi: **apposizione di nuovo osso** ad opera dei cellule definite **osteoblasti** e **riassorbimento di vecchio osso** da parte di cellule dette **osteoclasti.** Durante l’accrescimento prevale l’attività degli osteoblasti. In età avanzata invece prevale l’attività degli osteoclasti.

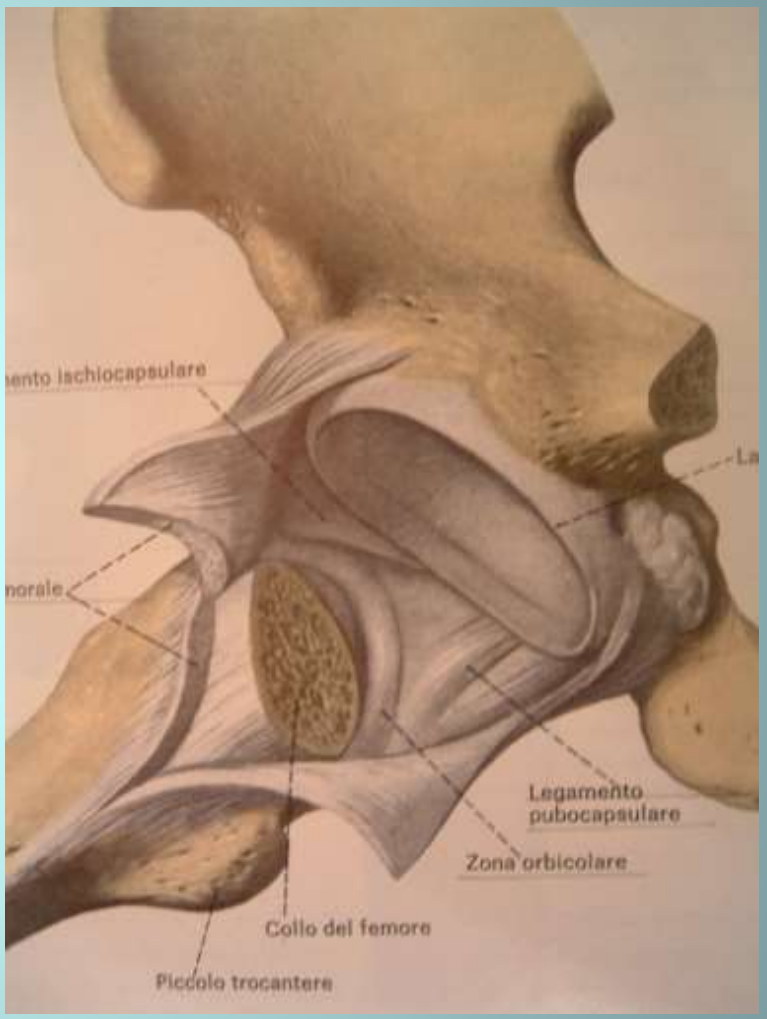

Il **cranio**, complesso di ossa brevi e piatte, delimita la cavità destinata a contenere l'**encefalo**, ma anche organi dell'apparato **uditivo, visivo, olfattivo etc.**

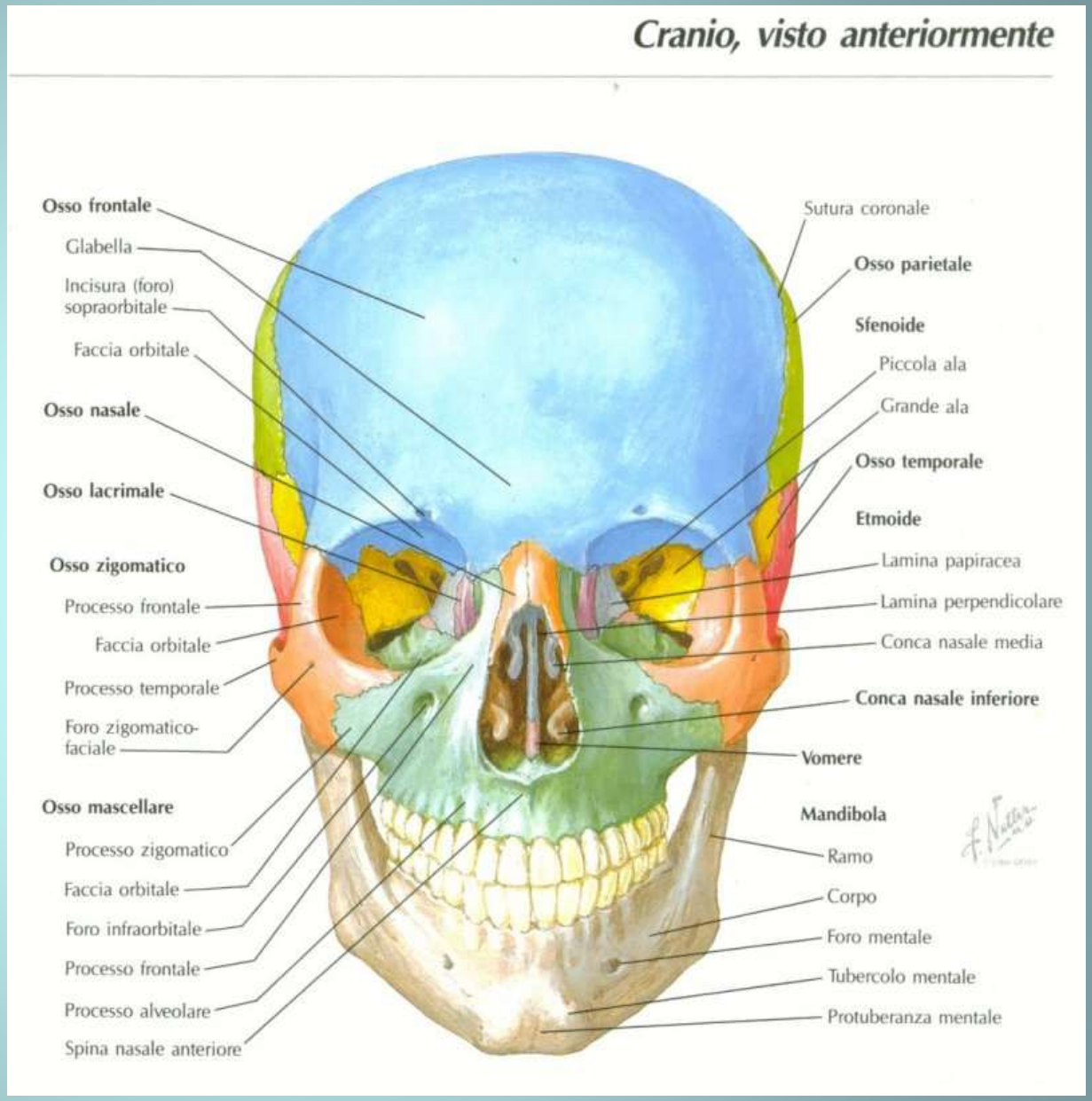

La **colonna vertebrale** è la struttura portante dell'apparato locomotore, da sostegno al capo, consente "l'aggancio" dei quattro arti ed è suddivisa in diversi settori:

- Tratto cervicale
- Tratto dorsale
- Tratto lombare
- Tratto sacrale
- Tratto coccigeo

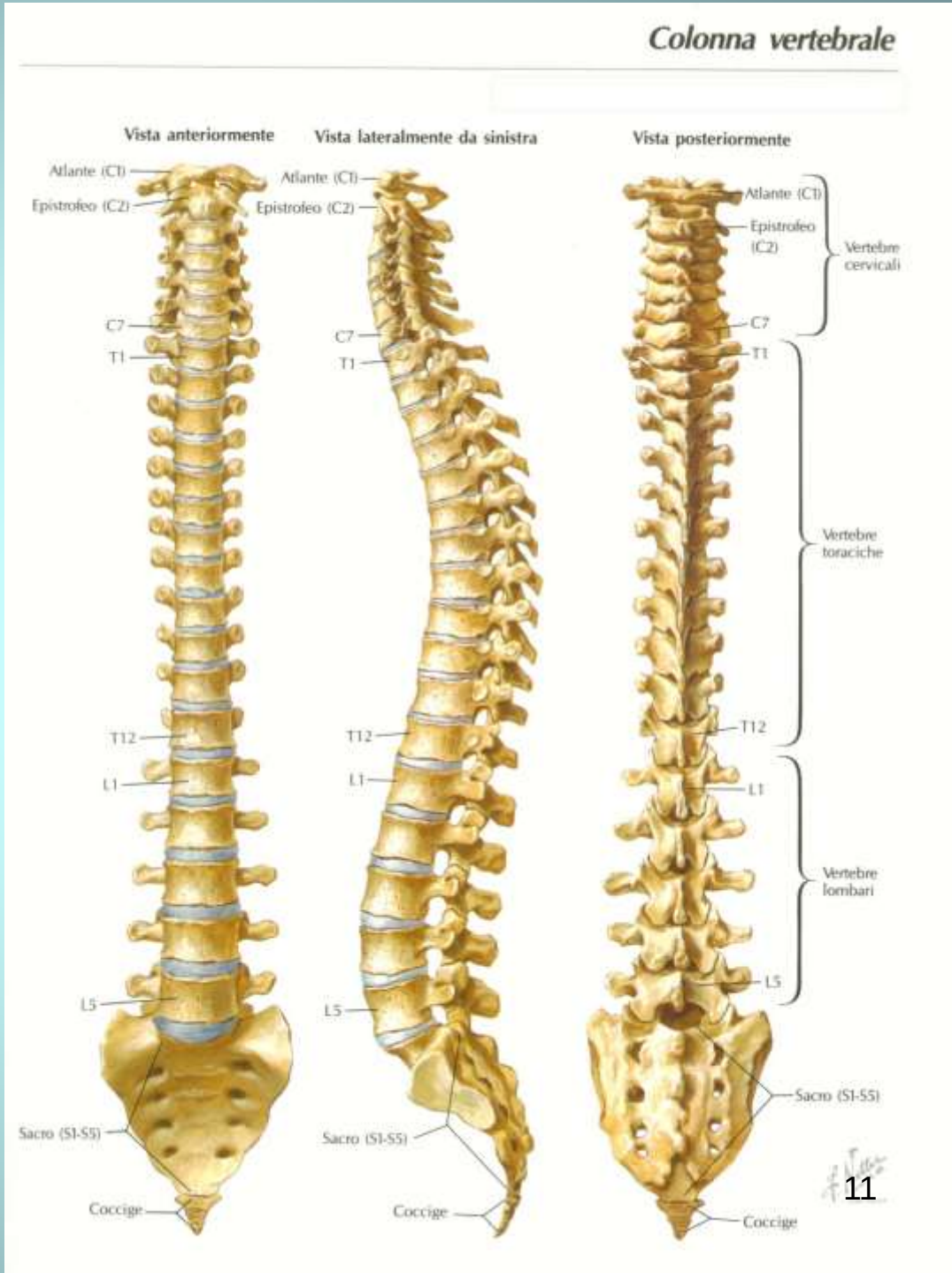

Le caratteristiche morfologiche delle vertebre si modificano procedendo in direzione cranio-caudale. Tutte presentano comunque una struttura comune che prevede una parte anteriore (**corpo**) ed una posteriore (**arco**) che nel complesso delimitano il **canale vertebral**e, contenitore del midollo spinale.

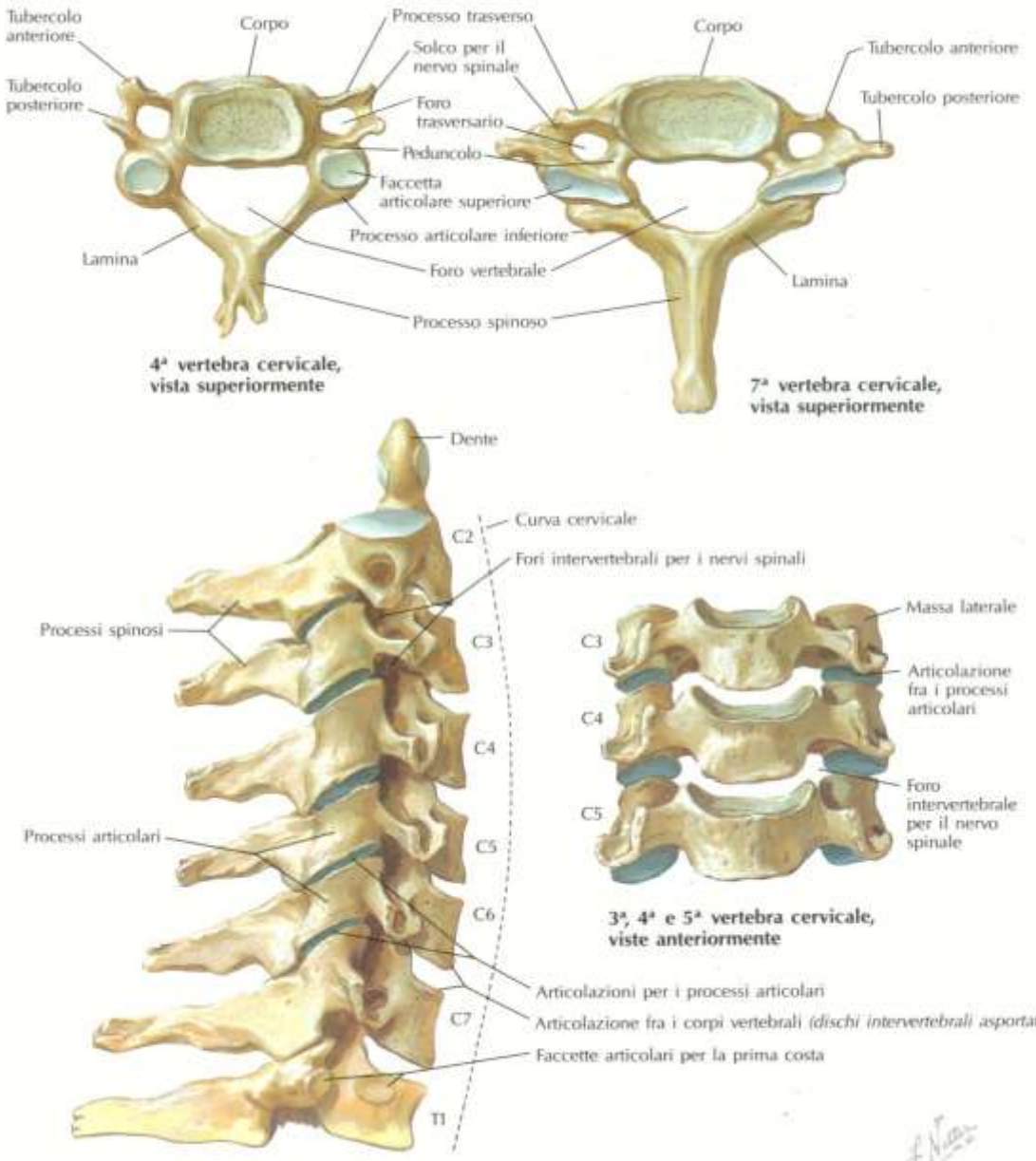

Scheletro dell'arto superiore

Cingolo scapolare: scapola, clavicola, estremo prossimale o testa dell'omero.

Braccio: omero

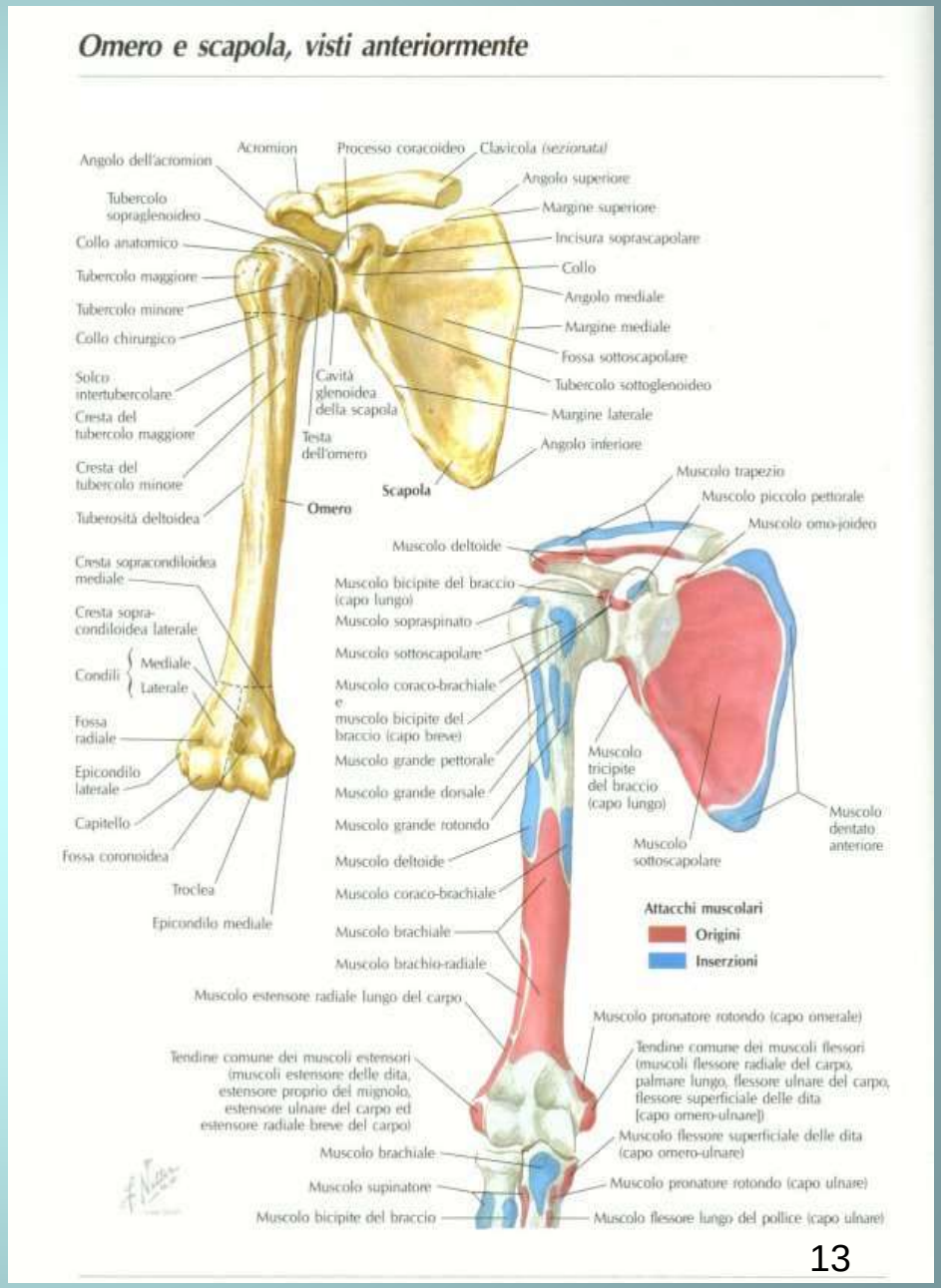

Scheletro dell’arto superiore.

-Avambraccio: radio e ulna.
-Carpo: insieme di otto piccole ossa disposte in due filiere di quattro.
-Metacarpo: cinque ossa lunghe tubolari.
-Falangi: due nel 1° dito e tre nelle altre quattro dita.

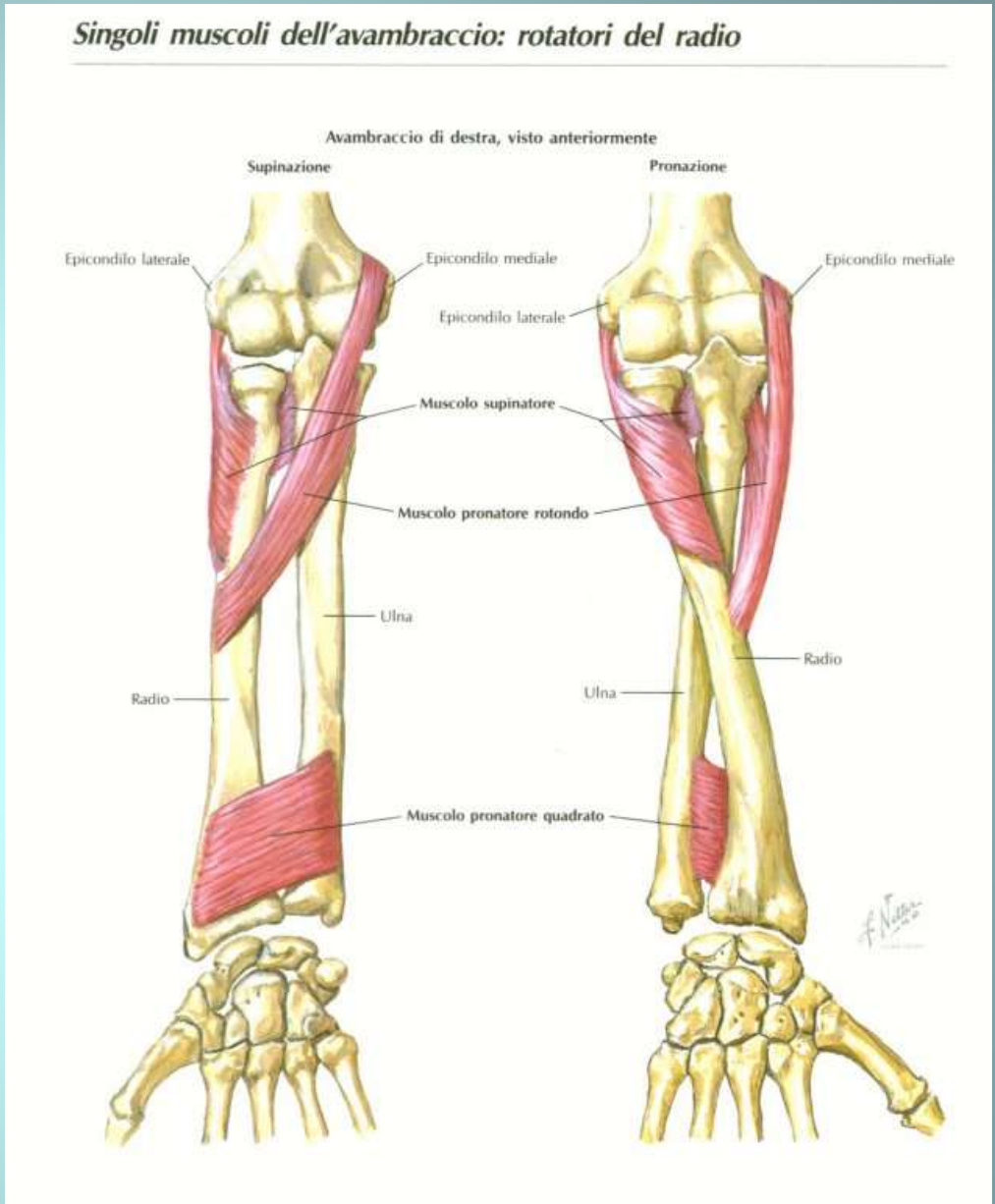

Lo scheletro della **gabbia toracica** è costituito da dodici paia di costole che si articolano posteriormente con le vertebre e anteriormente con lo sterno. La gabbia toracica, chiusa inferiormente dal diaframma che la separa dalla cavità addominale, è il contenitore dei **polmoni,** del **cuore** e dei **grossi vasi**.

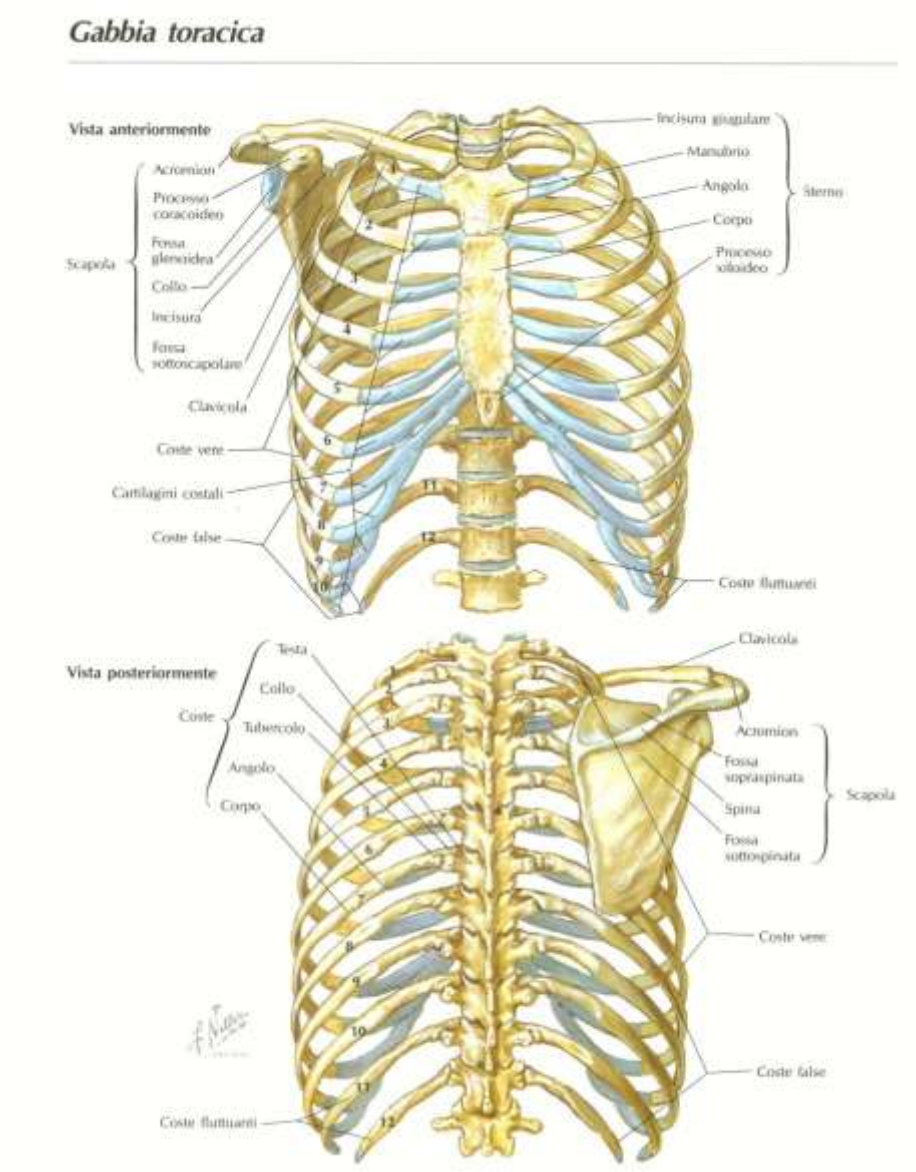

Scheletro dell'arto inferiore

Cingolo pelvico: cotile, cavità dell'osso del bacino destinata ad accogliere la **testa del femore,** estremità prossimale del femore; nel complesso le due superfici articolari formano **l'articolazione coxo-femorale.**

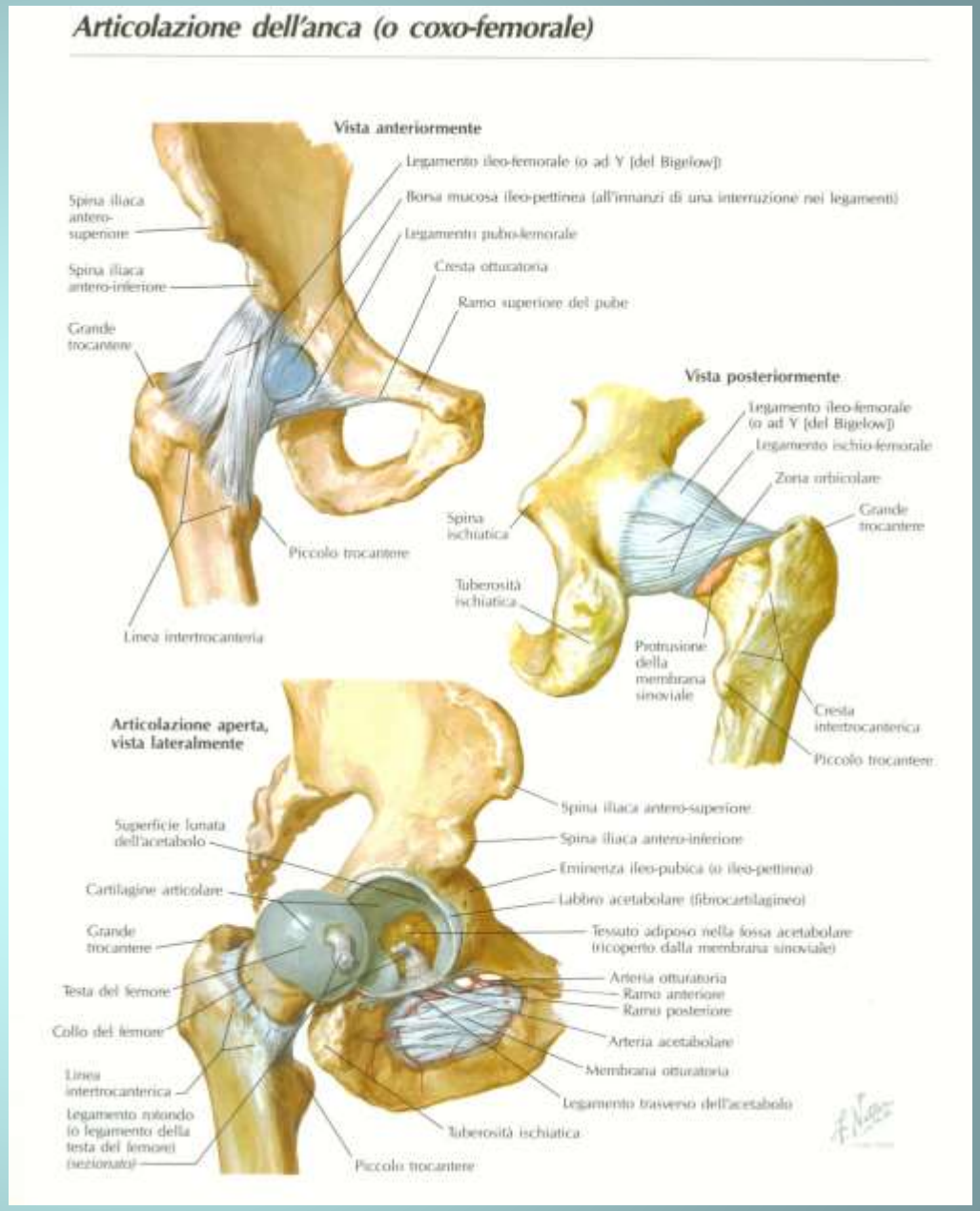

Il **femore** costituisce lo scheletro della coscia. Con il suo estremo prossimale (**epifisi prossimale o testa)** partecipa alla formazione della articolazione dell'**anca**, mentre con il suo estremo distale contribuisce a formare l'articolazione del **ginocchio**.

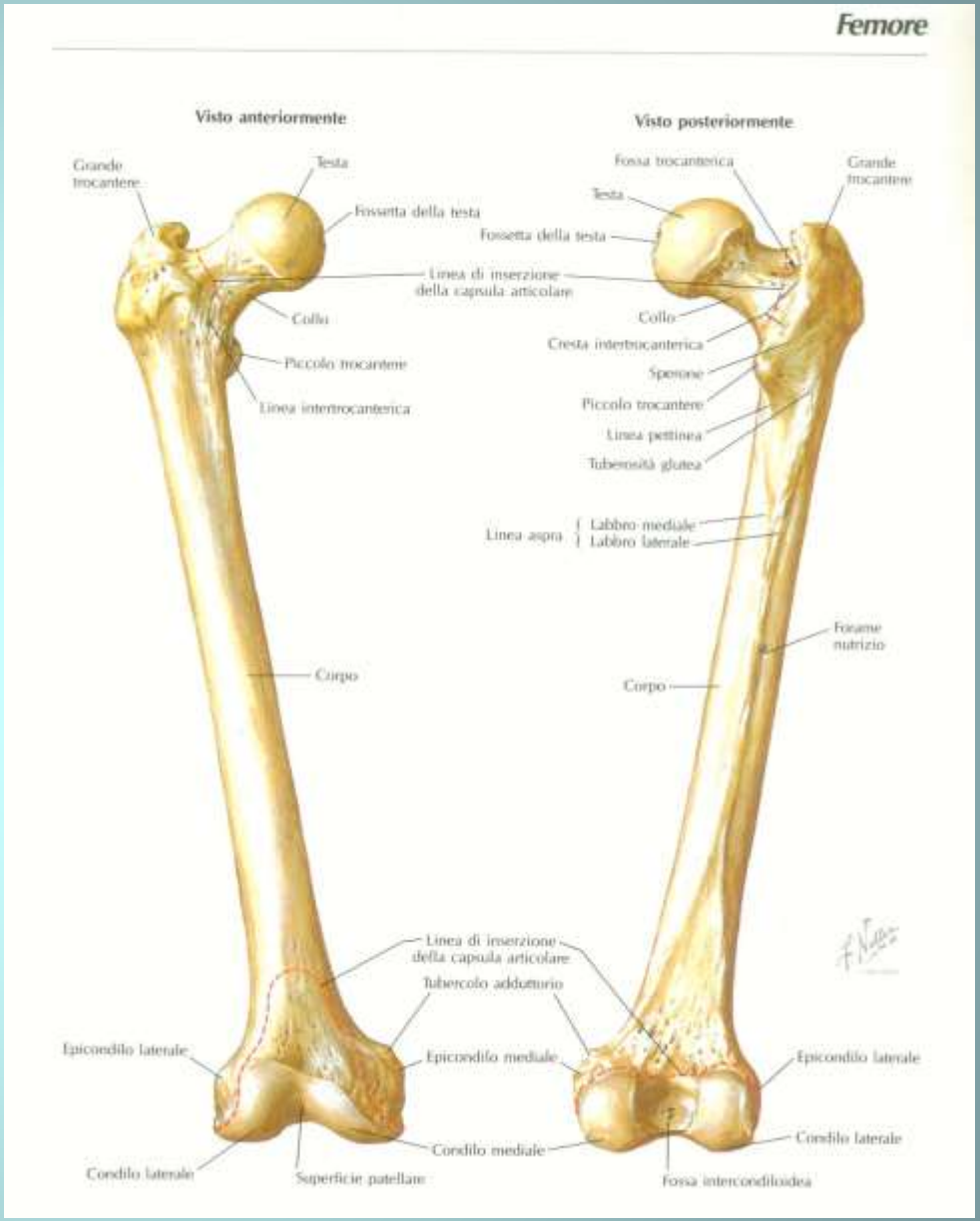

L'articolazione del ginocchio è formata dall'estremo distale del femore, dotato di due superfici rotondeggianti definite **condili femorali laterale e mediale**, dall'estremo prossimale della tibia, che vi partecipa con due superfici definite **piatti tibiali, laterale e mediale** e dalla **rotula. Tibia e perone,** costituiscono invece lo scheletro della **gamba.**

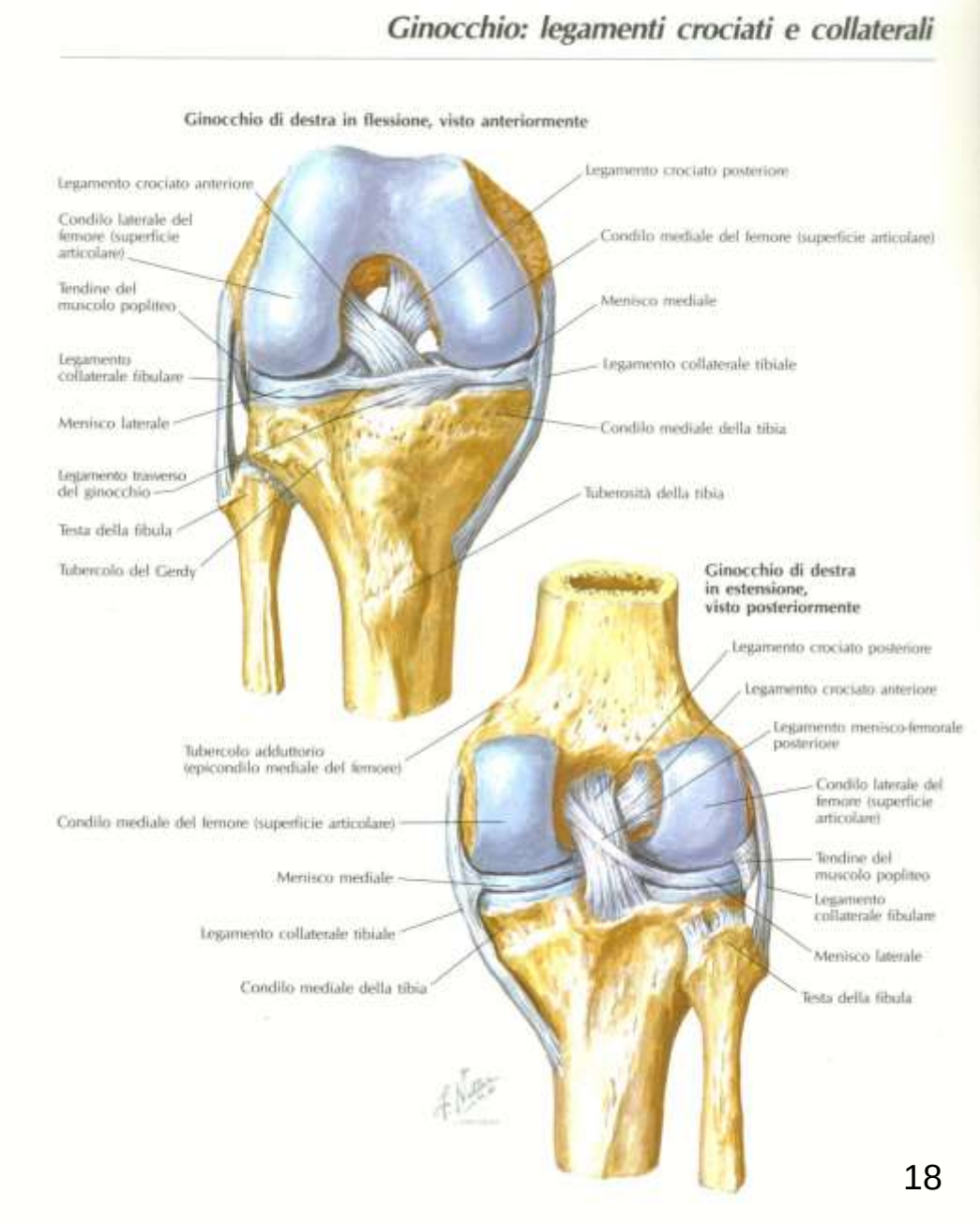

Molto complesso è lo scheletro del **piede**, che viene suddiviso in tre settori:

-Retropiede: clacagno e astragalo;

-Mesopiede: scafoide, cuboide, cuneiformi;

Avampiede: metatarsi e falangi.

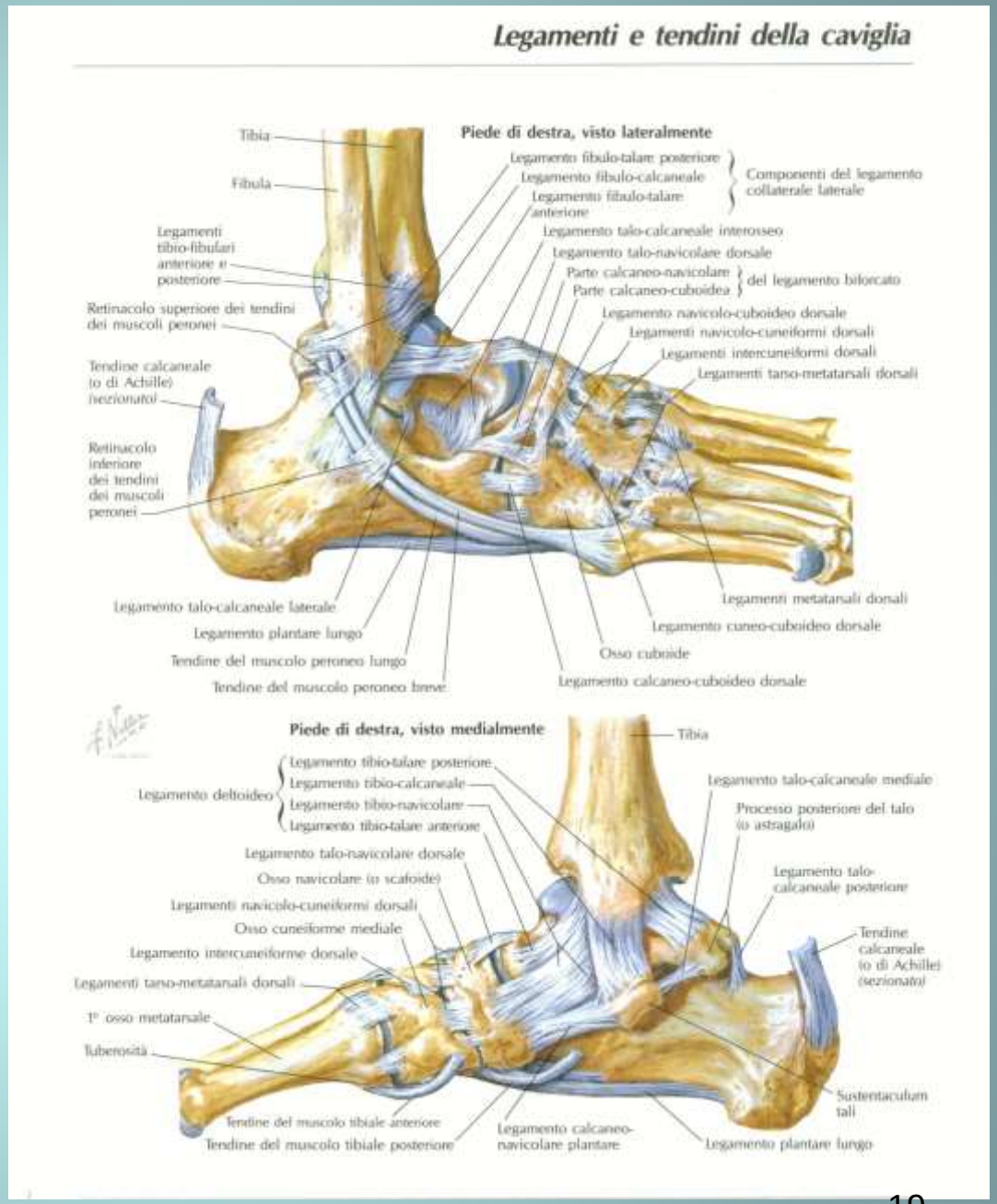

Muscoli

I **muscoli** (in totale circa 374) sono organi di varia forma e dimesione, con **parti carnose** di colore rosso e **parti tendinee** di colore bianco. Inseriti sullo scheletro, con la forza della loro attività contrattile mettono in movimento le articolazioni ed i relativi segmenti scheletrici.

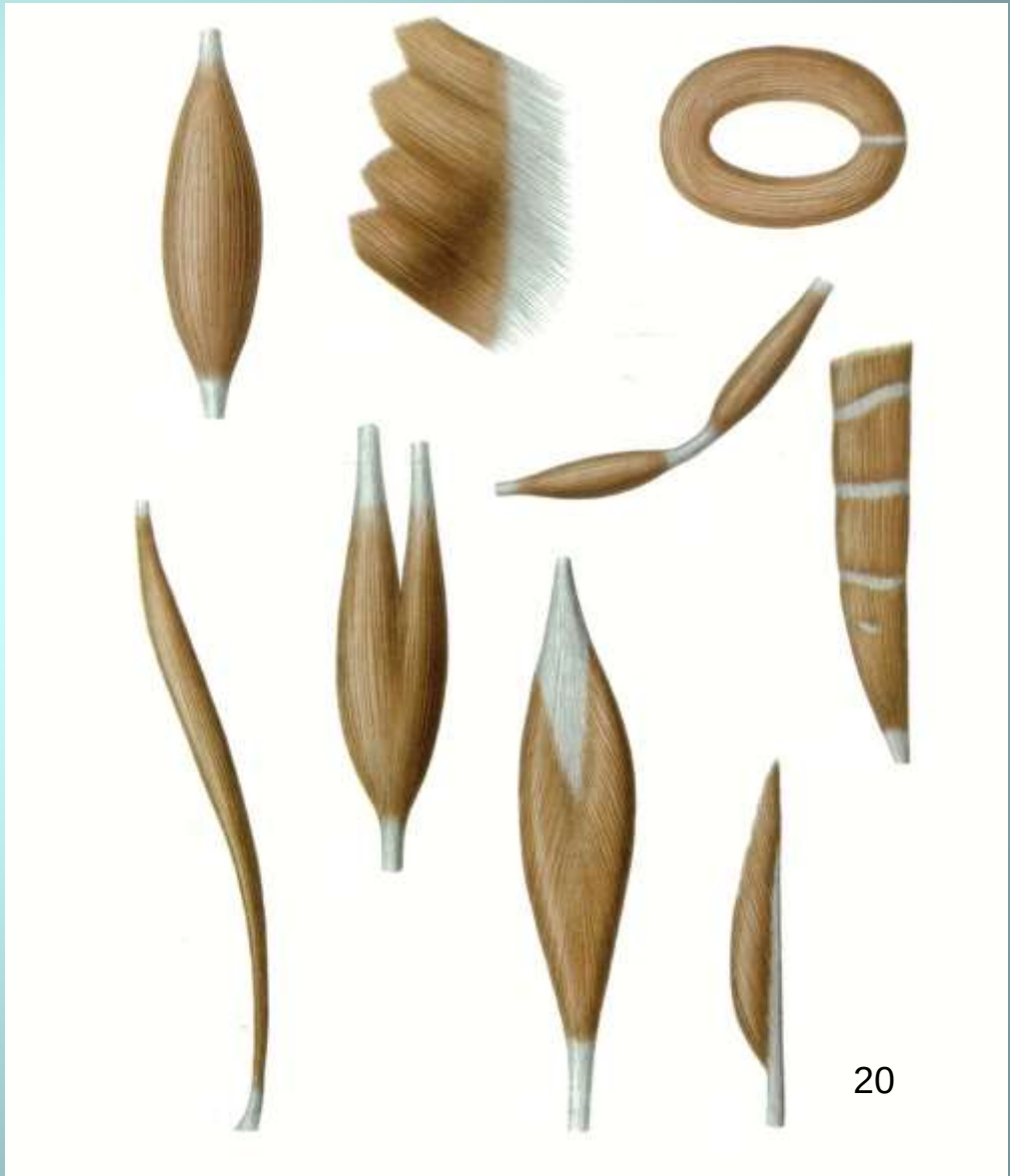

In base alla loro funzione i muscoli si dividono in:

- **Flessori ed estensori**
- **Adduttori ed abduttori**
- **Pronatori e supinatori**
- **Rotatori interni ed esterni**

Si distinguono inoltre gruppi muscolari **agonisti** ed **antagonisti** a seconda che fra di essi vi sia collaborazione o contrasto d'azione.

L’unità istolologica fondamentale del muscolo è la **fibra muscolare striata**. In base alla struttura si distinguono **fibre rosse** ad elevato contenuto di mioglobina e a contrazione lenta e **fibre bianche** più povere di mioglobina e a contrazione più veloce.

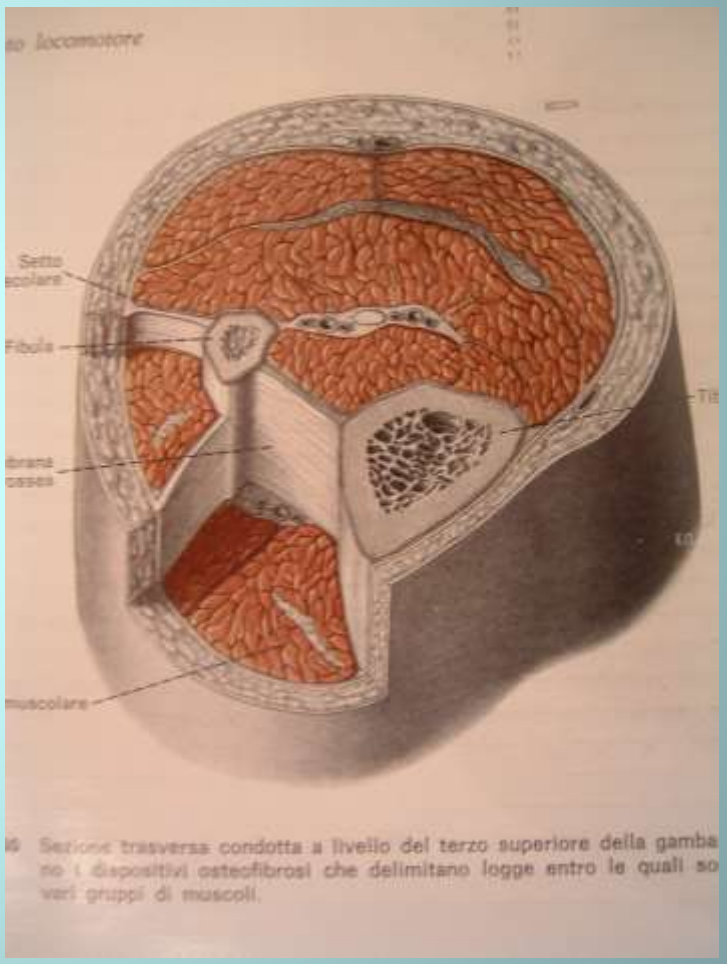

Muscoli: Struttura microscopica

- Microscopicamente i muscoli sono formati da fibre parallele che scorrono tra di loro e permettono l'accorciamento del ventre muscolare
- Lo stimolo alla contrazione è trasmesso da nervi (motoneuroni periferici)
- Nei muscoli ci sono anche recettori nervosi che registrano lo stato di tensione

Articolazioni

Le **articolazioni** sono i dispositivi giunzionali che riuniscono le ossa in quel complesso architettonico che è lo scheletro e vengono variamente definite a seconda della morfologia delle superfici articolari a confronto e dei mezzi di unione delle stesse.

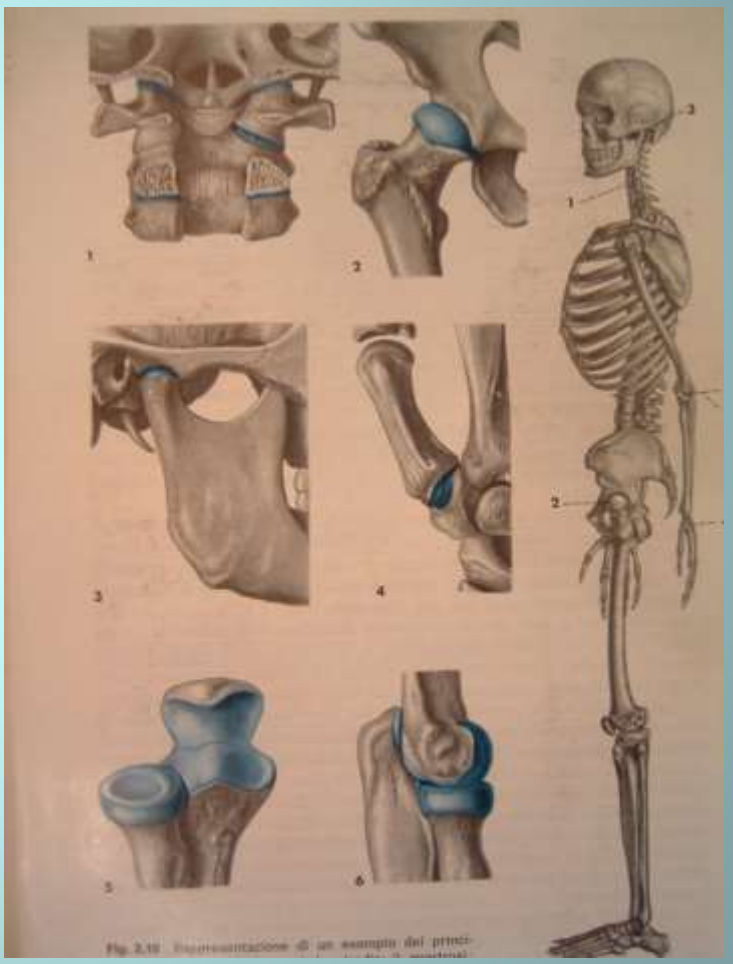

Le superfici articolari a confronto sono rivestite di **cartilagine**, formazione di colore bianco opaco avente la funzione di ammortizzatore tra i capi scheletrici.
La cartilagine è sprovvista di una **vascolarizzazione propria** e come tale è incapace di provvedere alla riparazione di lesioni traumatiche o degenerative

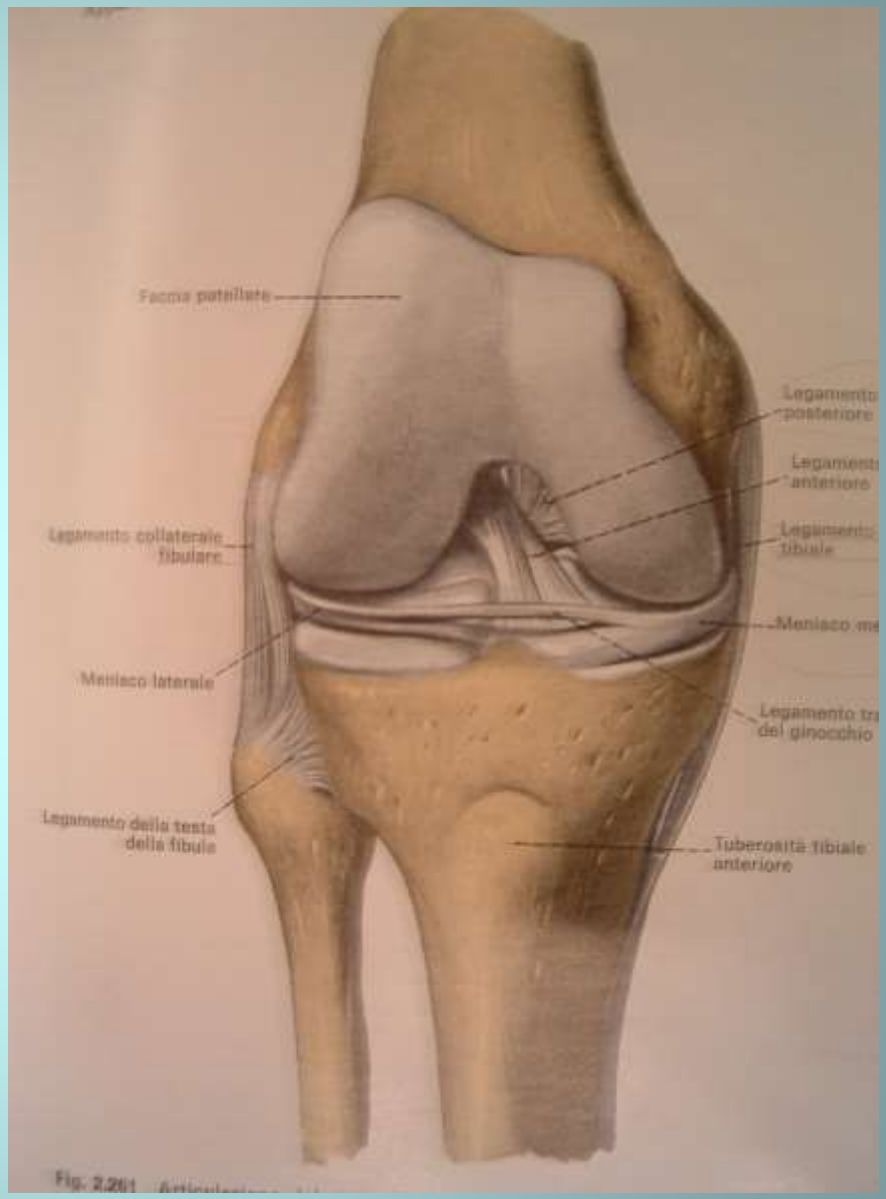

La **capsula articolare** è un manicotto fibroso che avvolge i due capi articolari ed è rivestita internamente da un tessuto fibroso definito membrana sinoviale, destinata a produrre una minima quantità di liquido viscoso, detto **liquido sinoviale**.

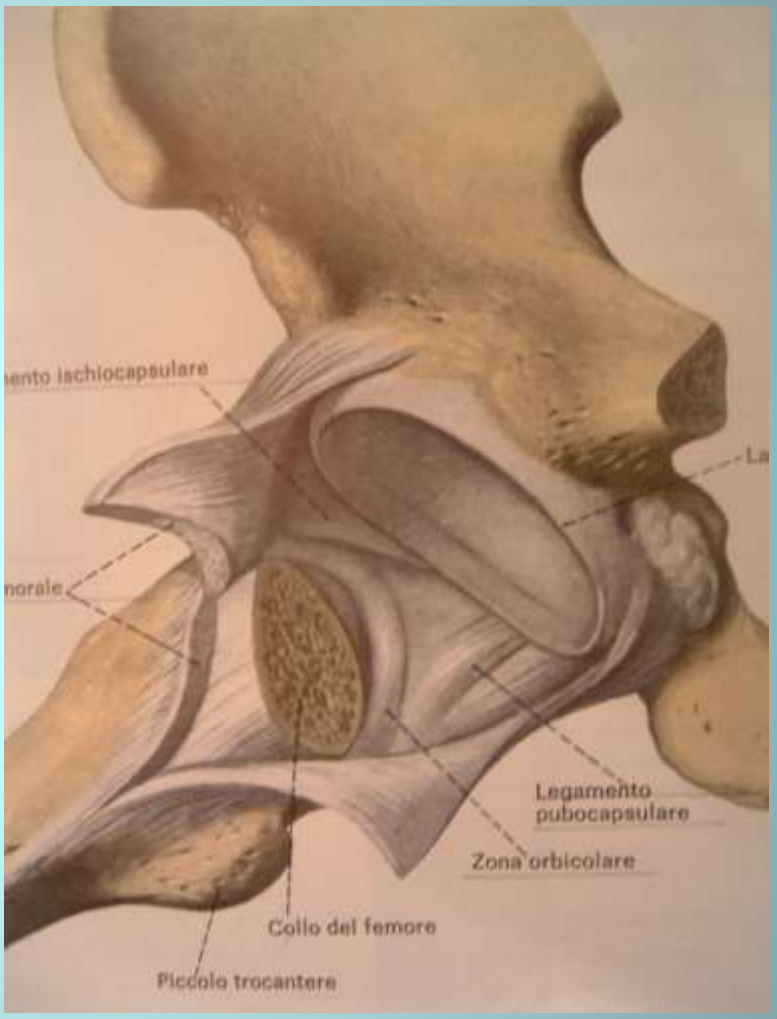

I **legamenti articolari** sono fasci fibrosi di varia forma e lunghezza destinati a rinforzare la struttura dell’articolazione, regolandone i movimenti e l’escursione

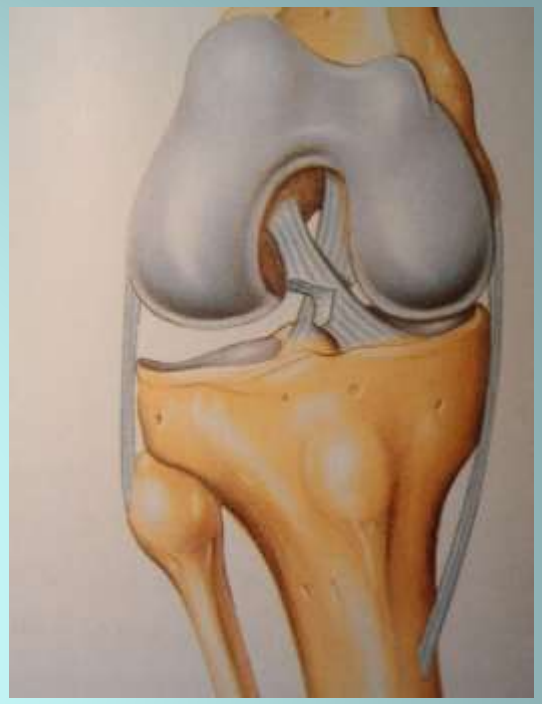

I **menischi** sono dispositivi interposti tra i capi articolari, allo scopo di rendere congruenti superfici di forma e dimensioni differenti.



Fine lezione 1

Grazie per l'attenzione